

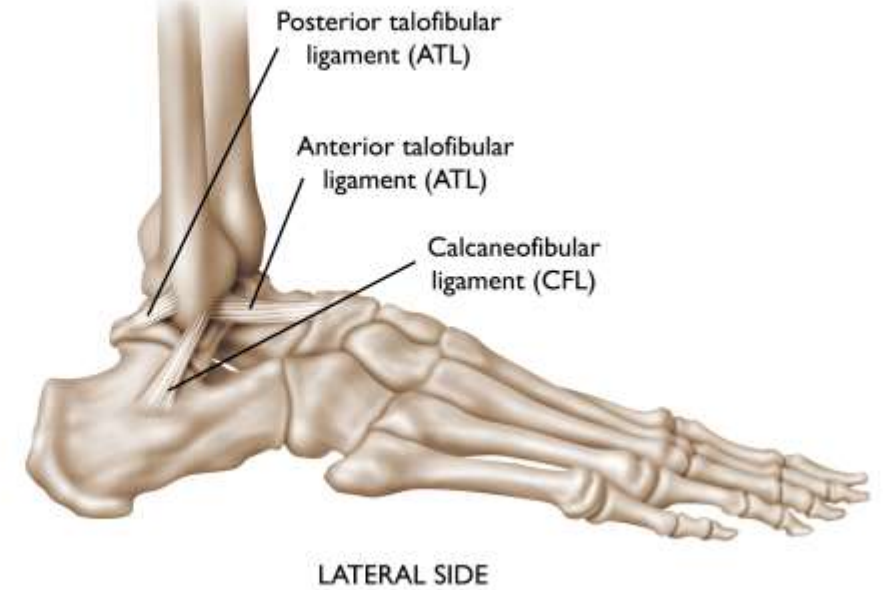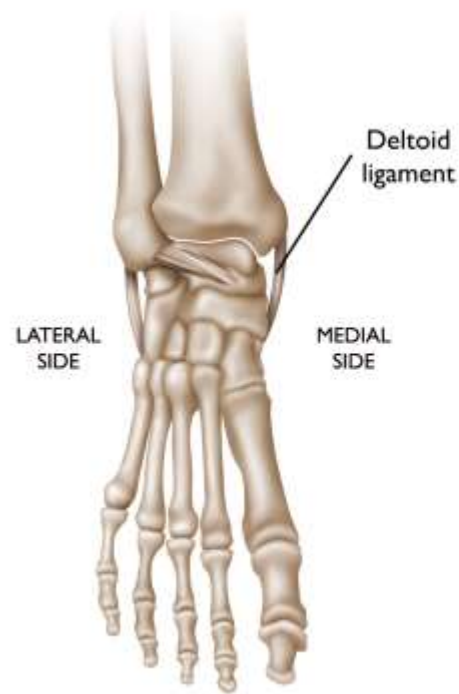

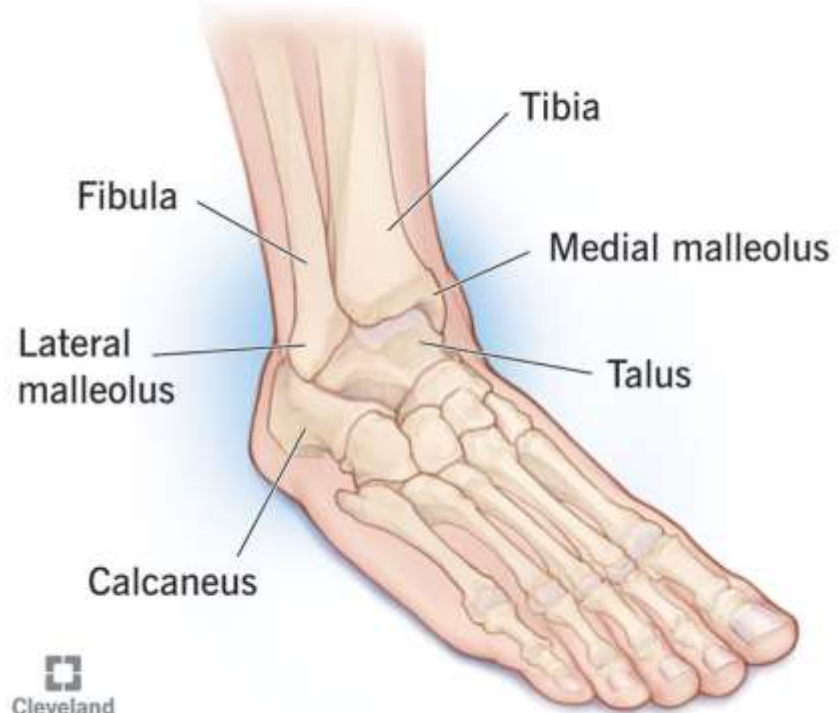
Fraktúra členka

MUDr. Matej Škvarek
Ort. Odd. NAW Piešťany
30.10.2024

Anat3mia

Ankle Joint



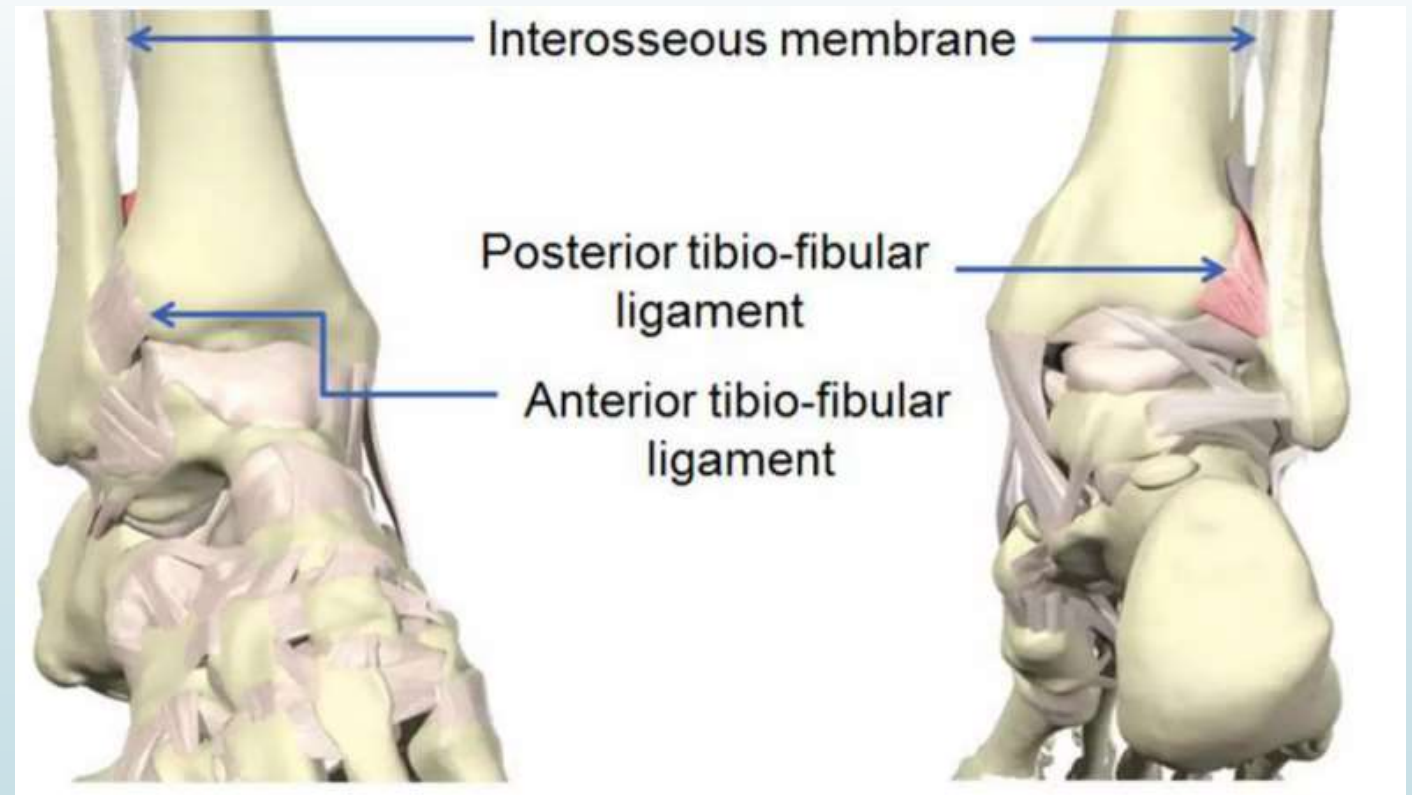
Syndesmóza

Pevné spojenie medzi tibiou
a fibulou -
zosilnené o ligamentá -

Ligamentum tibiofibularis anterior,

Ligamentum tibiofibularis posterior,

Membrana interossea.



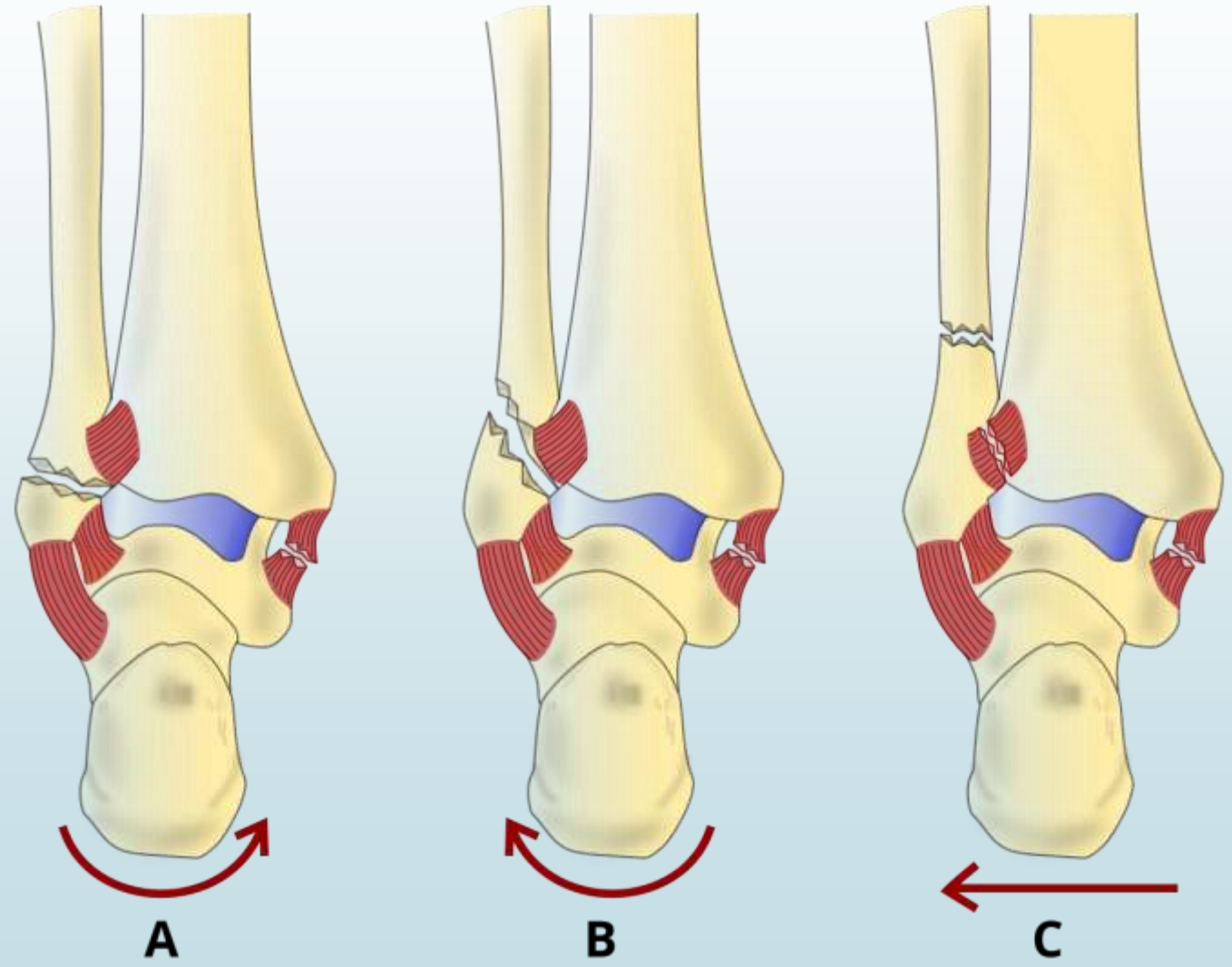
Weber klasifikácia

- zlomeniny fibuly vo vzťahu k syndesmóze

Weber A

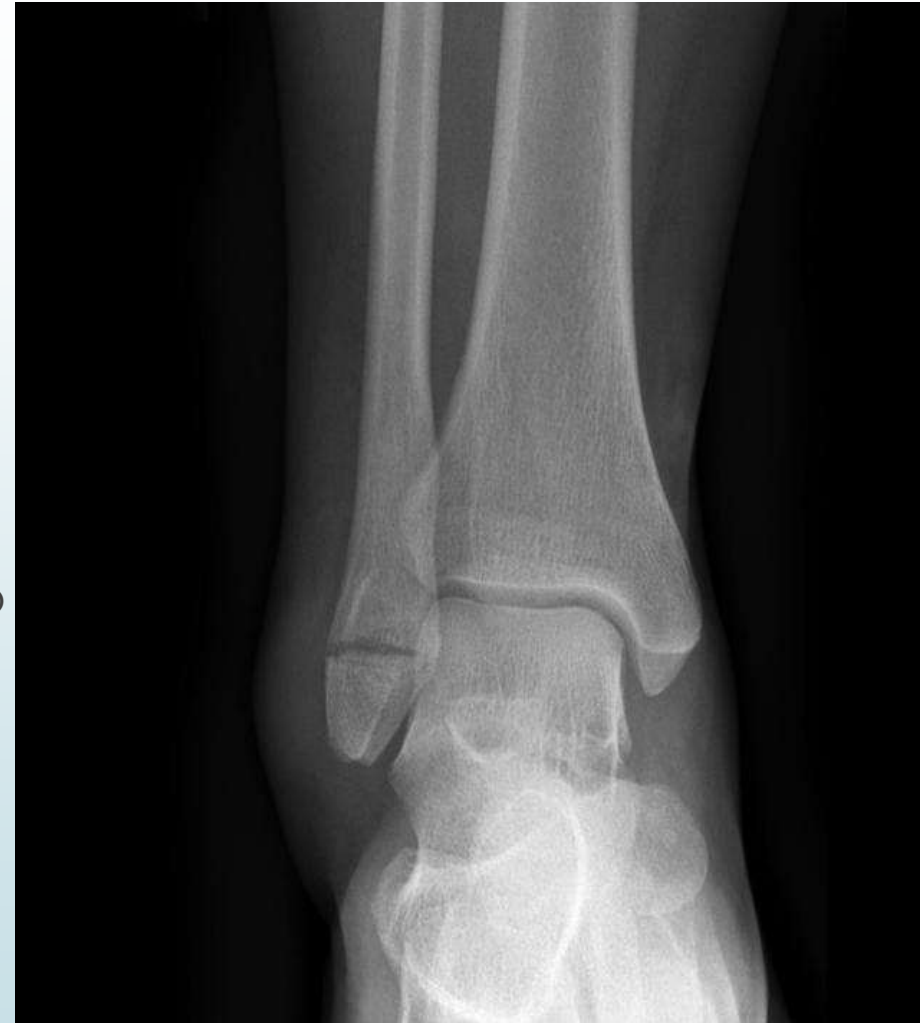Weber B

Weber C



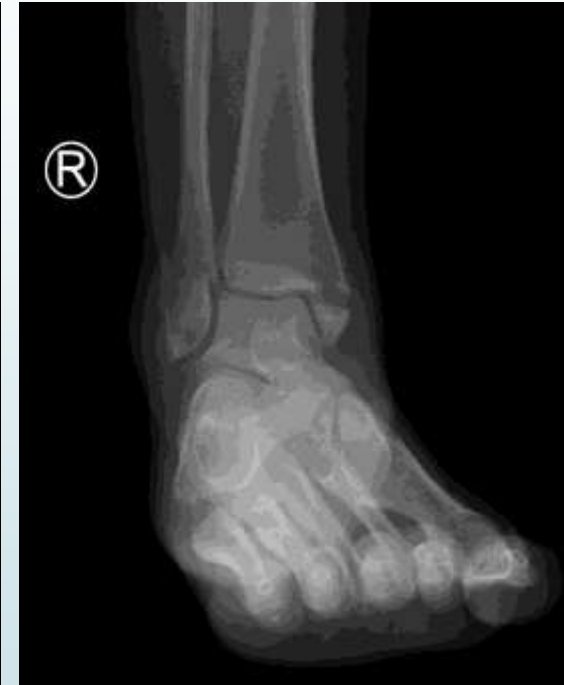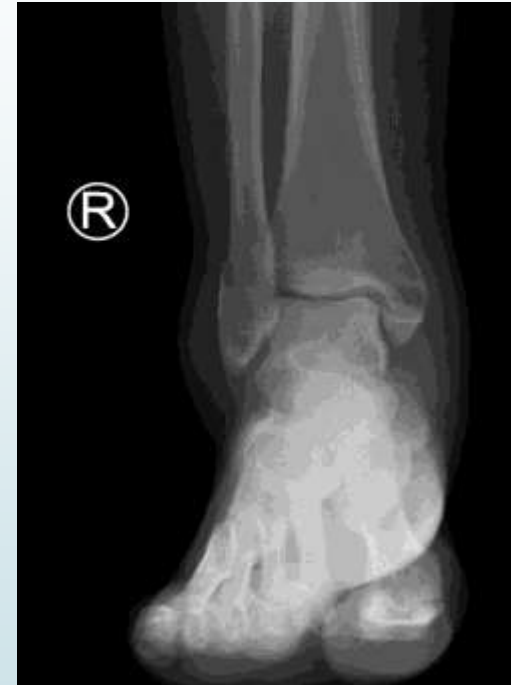Weber A

- Vzniká supinačno-addukčným mechanizmom
- Lomná línia prebieha priečne pod syndesmózou
- Na mediálnej strane môže dôjsť k odlomeniu mediálneho malleolu (bimalleolárna zlomenina)
- Nedochádza k pretrhnutiu väzov syndesmózy ani deltového väzu



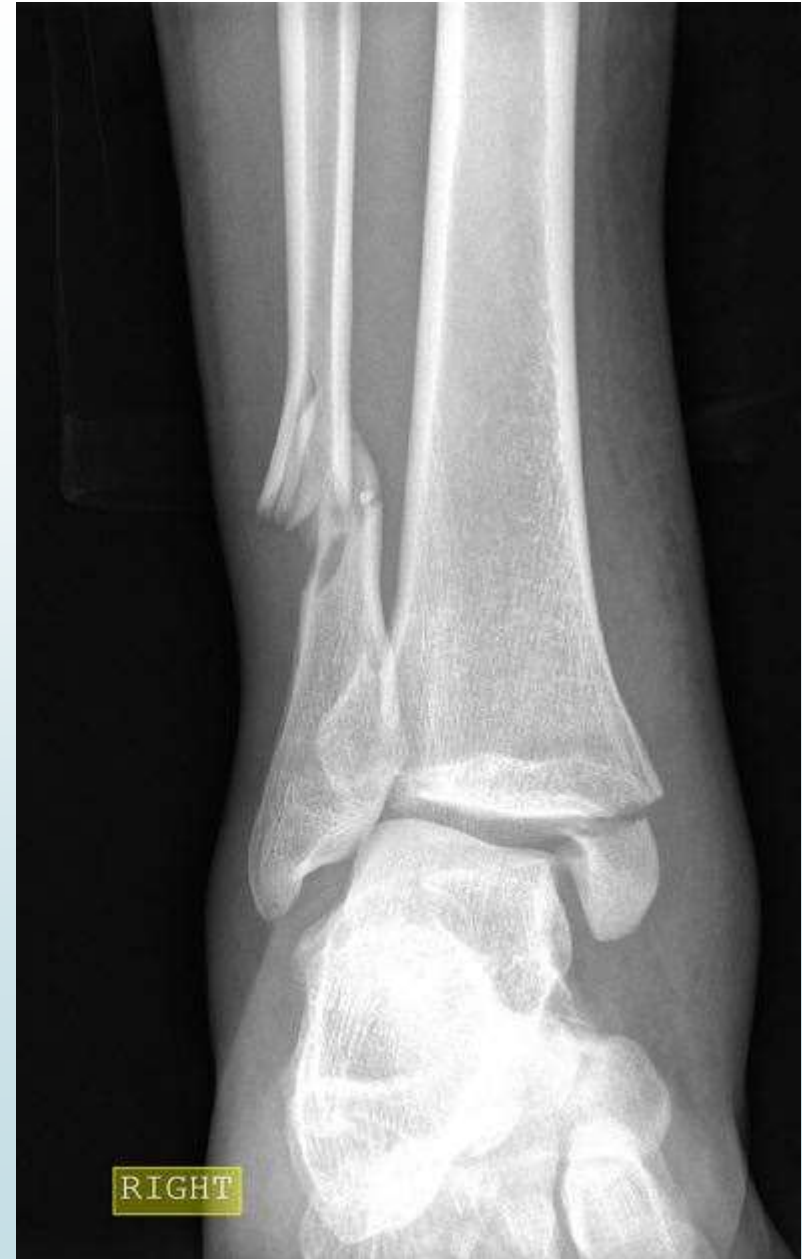Weber B

- Vzniká pronačno-abdukčným mechanizmom
- Šikmá lomná línia, kt. začína na úrovni syndesmózy a prebieha dorzoproximálne
- Na mediálnej strane vzniká priečna zlomenina alebo ruptúra ligamentum deltoideum
- Ruptúra lig. tibiofibulare ant.
- Membrana interossea nepoškodená
- V 50% odlomená zadná hrana tibie (trimalleolárna zlomenina)



Weber C

- ▶ Lomná línia proximálne od syndesmózy, môže aj v strednej časti diafýzy alebo až subkapitálne – Maisonneuova zlomenina
- ▶ Odlomený med. mall./ruptúra lig. Deltoideum, ruptúra lig. Tibiofibulare ant.
- ▶ Takmer vždy aj zadná hrana tibie
- ▶ Membrana interossea roztrhnutá do výšky fraktúry





Diagnostika

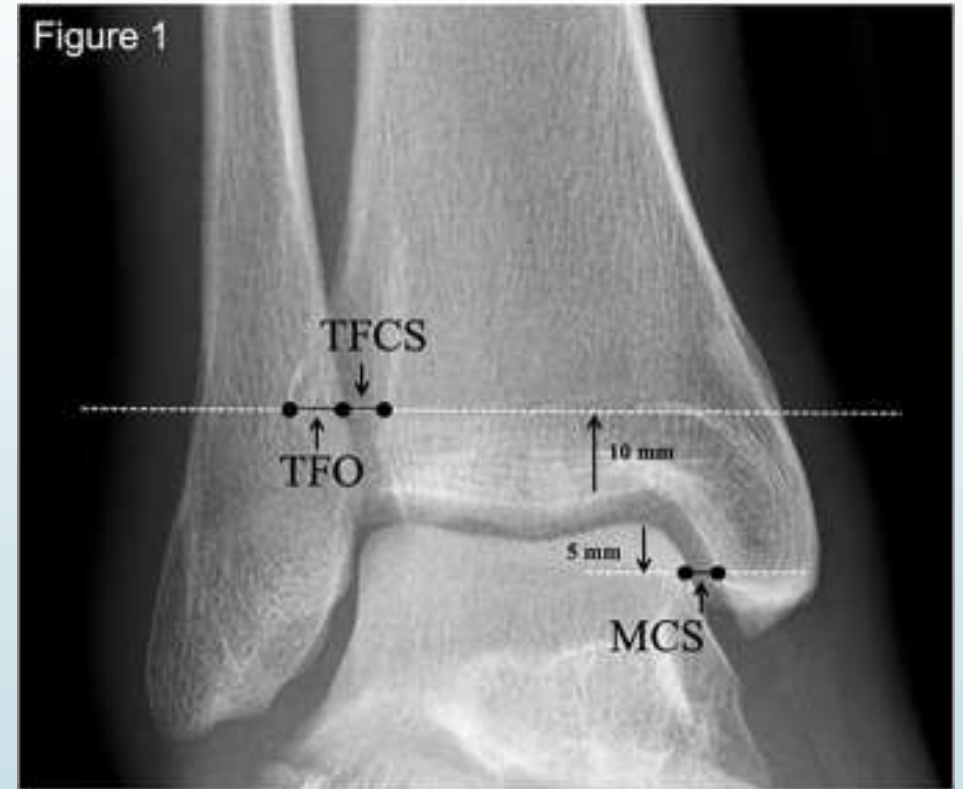- Mechanizmus úrazu, pocit prasknutia, opuch
- Väčšina štruktúr dobre hmatateľná
- Pohyb bolestivý a obmedzený
- RTG – AP, Mortise 20st intrarotácia, bočná projekcia
- CT – indikované pri zlomenine zadnej hrany tibie, hlavne ak fr. med. mall. nekoreluje s typom fr. fibuly
- MRI – pri podozrení na léziu fibulárnych väzov

Terapia

- Zhodnotenie stability – stabilné a nestabilné zlomeminy
- Zhodnotenie postavenia – dislokované a nedislokované
- Stabilita tibiofibulárnej vidlice

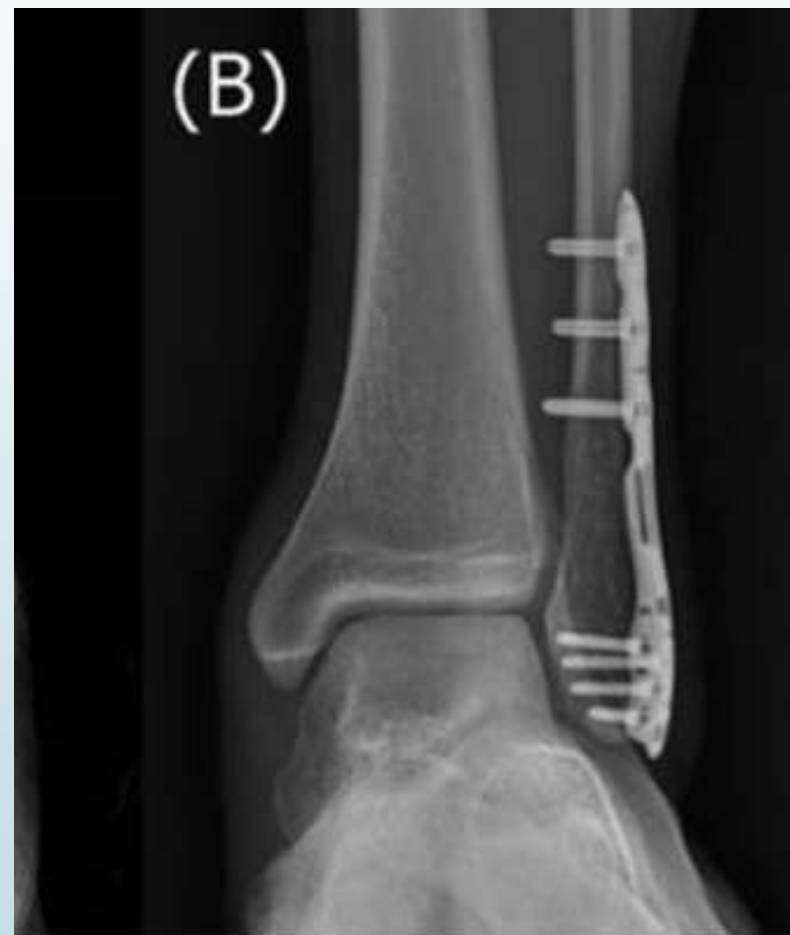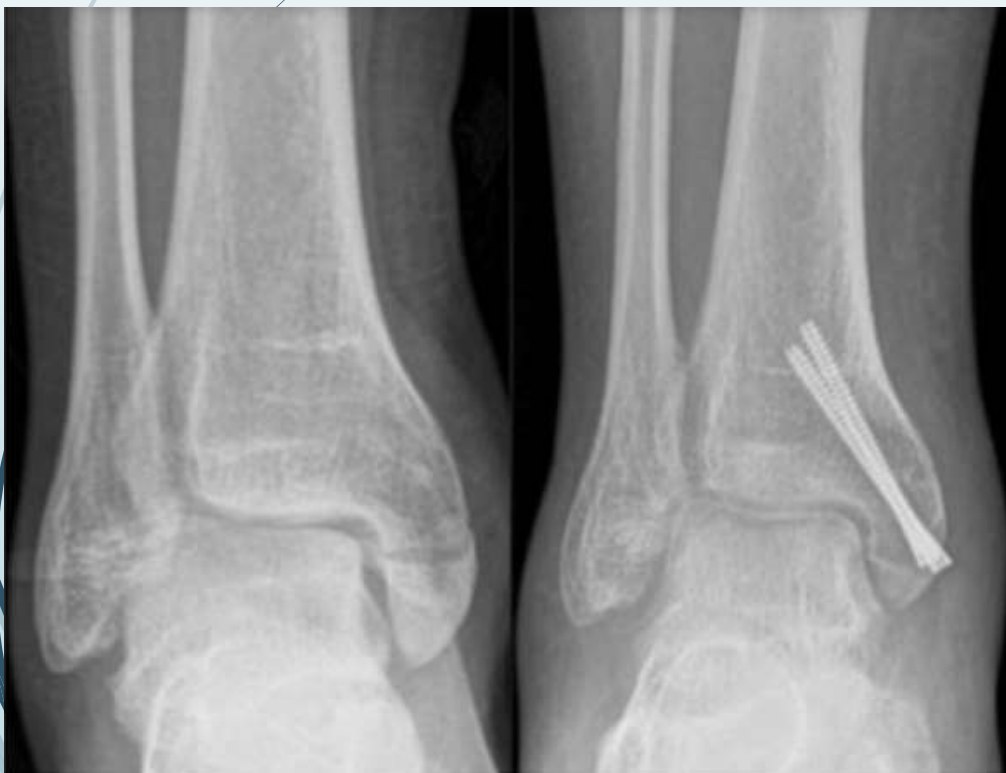TFCS – tibiofibular clear space – medzi obrysom tuberculum post. tibiae a med. kortikalis fibuly na AP RTG snímku. Nad 5 mm – instabilita

MCS – medial clear space – šírka kĺbnej štrbiny medzi med. mall. a talom. Nad 4 mm – instabilita.



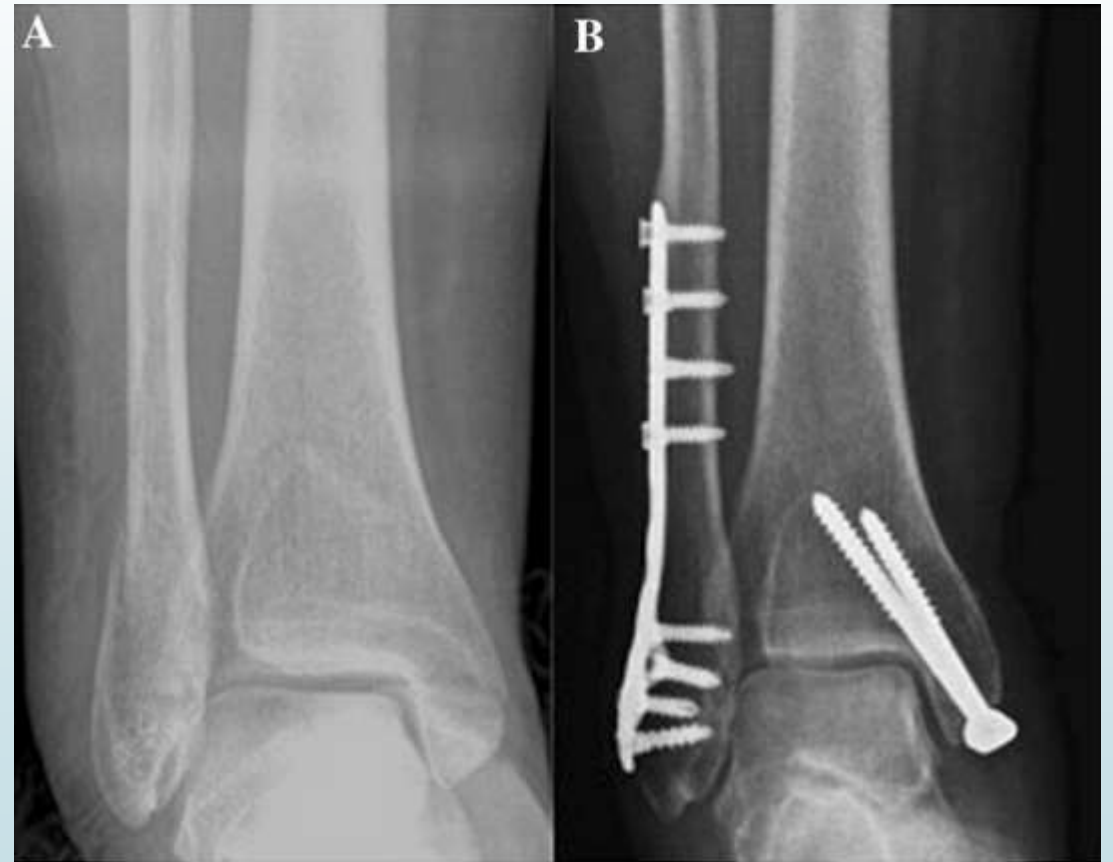Stabilné, nedislokované

- Izolované zlomeniny med. alebo lat. mall.
- Konzervatívna terapia – SD na 6 týždňov
- Dislokované – otvorená repozícia a fixácia



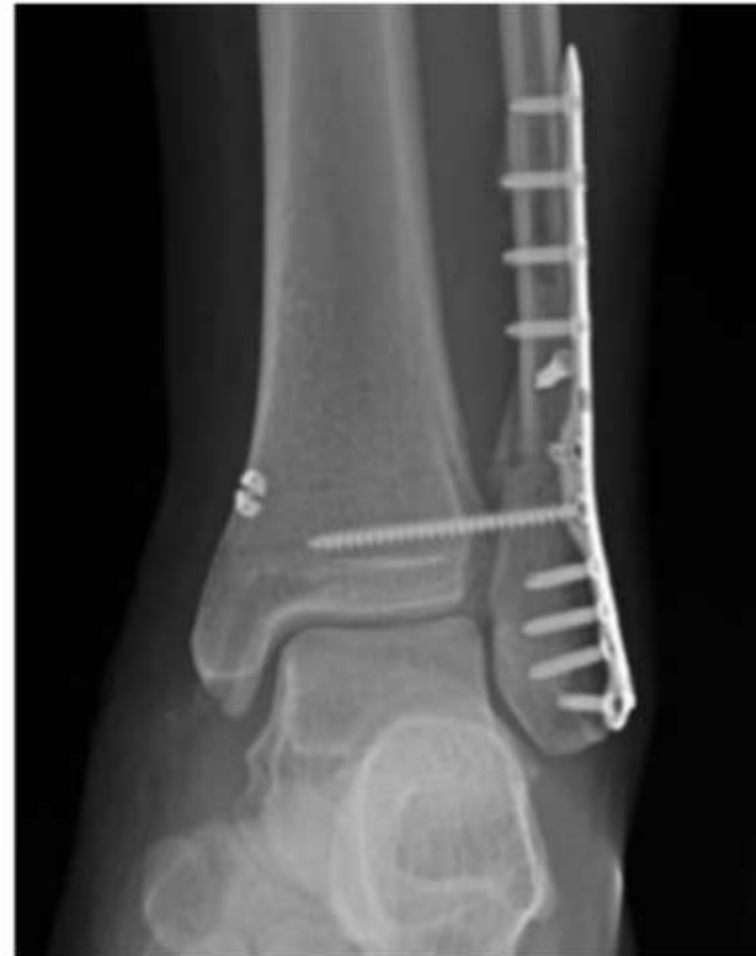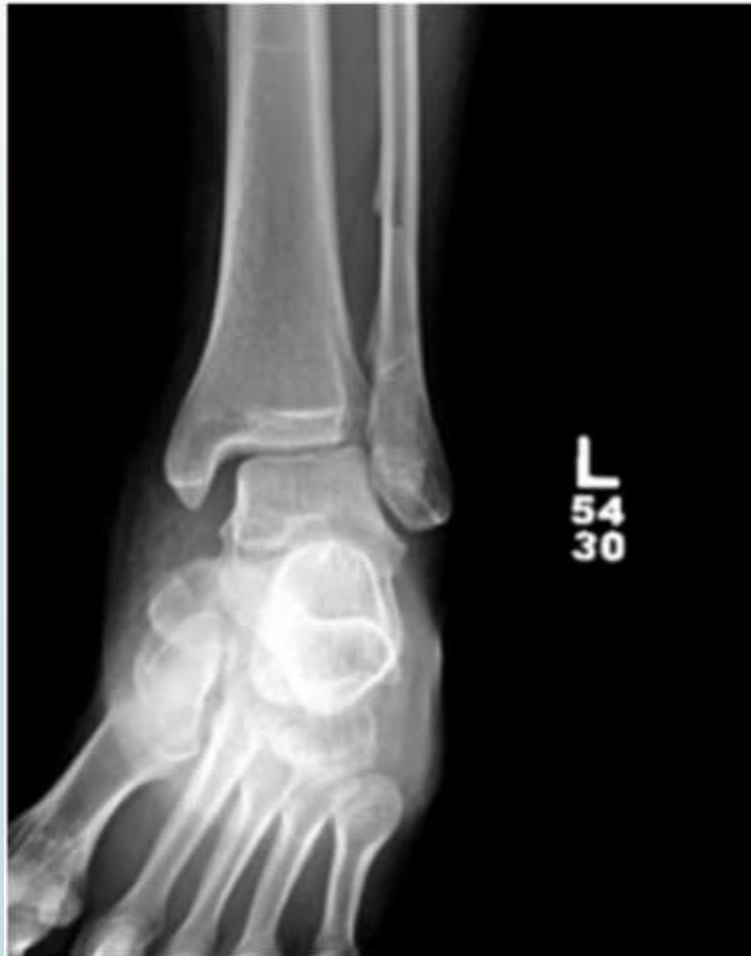Bimalleolárna zlomenina

- ▶ Väčšina vyžaduje operačnú terapiu
- ▶ Trimalleolárna zlomenina – závisí od veľkosti úlomku zadnej strany tibie - fixácia



Poranená syndesmóza

- Zavádza sa suprasyndezmálna skrutka





Rehabilitácia

- Po zložení sadry
- Postupné zaťažovanie končatiny
- Cviky podľa fyzioterapeuta



Komplikácie

- Zhojenie v malpozícii → nestabilita kĺbu → posttraumatická osteoartróza
- Infekcia
- Komplikácie pri hojení pooperačnej rany



Ďakujem za pozornosť